

В.П. Иванов¹, Л.А. Сатанин², А.В. Ким¹, Л.М. Кузенкова³, Т.В. Маргиева³, С.Г. Попович³¹ Национальный медицинский исследовательский центр имени В.А. Алмазова, Санкт-Петербург, Российская Федерация² Национальный медицинский исследовательский центр нейрохирургии имени академика Н.Н. Бурденко, Москва, Российская Федерация³ Национальный медицинский исследовательский центр здоровья детей, Москва, Российская Федерация

Неврологические и нейрохирургические аспекты гипофосфатазии

Контактная информация:

Кузенкова Людмила Михайловна, доктор медицинских наук, профессор, заведующая отделением психоневрологии и психосоматической патологии НИИ педиатрии ФГАУ «НМИЦ здоровья детей» Минздрава России

Адрес: 119991, Москва Ломоносовский пр-т, д. 2, стр. 3, тел.: +7 (499) 134-04-09, e-mail: kuzenkova@nczd.ru

Статья поступила: 25.05.2018 г., принята к печати: 28.06.2018 г.

Гипофосфатазия — редкое наследственное прогрессирующее заболевание, вызванное мутацией в гене ALPL, вследствие которой угнетается активность щелочной фосфатазы. Из-за нарушения процесса минерализации костной ткани в клинической картине преобладают рахитоподобные деформации скелета, но зачастую возникают и другие системные проявления — нарушение дыхания, поражение мочевыделительной системы и неврологические расстройства. У пациентов выявляют судороги, задержку физического и психомоторного развития, дефицит внимания, мышечную слабость, быструю утомляемость, внутричерепную гипертензию, связанную с развитием краниосиностозов. Тяжесть гипофосфатазии зависит от времени ее манифестации: наибольшая смертность регистрируется при перинатальной и инфантильной формах заболевания. Диагностика основана на выявлении характерных клинических симптомов — задержки роста и развития, деформации скелета, болей в мышцах и суставах, преждевременного выпадения зубов. В лабораторных анализах отслеживается стойкое снижение уровня щелочной фосфатазы с учетом возраста и пола пациента; при низкой активности фермента уровни субстратов щелочной фосфатазы пиридоксаль-5-фосфат в крови и фосфоэтанолamina в моче всегда повышены. На рентгенограммах длинных трубчатых костей обнаруживаются «языки» просветления, проецирующиеся от зоны роста в метафизы, а также гипоминерализация, остеопения и другие деформации. Все пациенты с подозрением на гипофосфатазию должны быть проконсультированы клиническим генетиком и обследованы на выявление мутации в гене ALPL.

Ключевые слова: гипофосфатазия, судороги, краниосиностоз, щелочная фосфатаза.

(Для цитирования: Иванов В.П., Сатанин Л.А., Ким А.В., Кузенкова Л.М., Маргиева Т.В., Попович С.Г. Неврологические и нейрохирургические аспекты гипофосфатазии. *Педиатрическая фармакология*. 2018; 15 (3): 249–254. doi: 10.15690/pf.v15i3.1905)

Vadim P. Ivanov¹, Leonid A. Satanin², Alexander V. Kim¹, Ludmila M. Kuzenkova³, Tea V. Margieva³, Sofia G. Popovich³¹ Almazov National Medical Research Centre, Saint-Petersburg, Russian Federation² National Medical Research Center for Neurosurgery n/a Academician N. N. Burdenko, Moscow, Russian Federation³ National Medical Research Center for Children's Health, Moscow, Russian Federation

Neurological and Neurosurgical Aspects of Hypophosphatasia

Hypophosphatasia is a rare hereditary progressive disease caused by a mutation in ALPL gene and characterized by low activity of alkaline phosphatase. Due to the disruption of the bone mineralization process, ricket-like deformations of the skeleton occur in the clinic picture more frequently but other systemic manifestations can be also observed as respiratory insufficiency, urinary tract damage, and neurological disorders. Seizures, delayed physical and psychomotor development, attention deficit disorder, muscle weakness, fatigue, intracranial hypertension associated with the development of craniosynostosis are revealed in these patients. The severity of the disease depends on age: the highest mortality is reported in younger patients, in perinatal and infantile forms of hypophosphatasia. Diagnosis is based on the identification of specific clinical manifestations: retardation of growth and development, skeletal deformities, pain in muscles and joints, premature tooth loss. In laboratory tests, a steady decrease in alkaline phosphatase level is detected taking into account age and sex specification. If possible, alkaline phosphatase substrates are measured: levels of pyridoxal-5-phosphate in the blood and phosphoethanolamine in urine are higher at low enzyme activity. Radiographs of long bones typically reveal characteristic 'tongues' of lucency projecting from growth plates into metaphyses, hypomineralization, osteopenia, various kinds of deformation. All patients with suspected hypophosphatasia should be consulted by a clinical geneticist and evaluated to identify possible mutation in the ALPL gene.

Key words: hypophosphatasia, seizures, craniosynostosis, alkaline phosphatase.

(For citation: Ivanov Vadim P., Satanin Leonid A., Kim Alexander V., Kuzenkova Ludmila M., Margieva Tea V., Popovich Sofia G. Neurological and Neurosurgical Aspects of Hypophosphatasia. *Pediatricheskaya farmakologiya — Pediatric pharmacology*. 2018; 15 (3): 249–254. doi: 10.15690/pf.v15i3.1905)

АКТУАЛЬНОСТЬ

Гипофосфатазия (ГФФ) является наследственным метаболическим заболеванием, при котором в результате мутации в гене *ALPL* нарушается активность фермента — тканевой неспецифической щелочной фосфатазы (ЩФ) [1]. Клинические проявления заболевания разнообразны (рис. 1): поражаются многие системы и органы, в большинстве случаев преобладают нарушение минерализации костной ткани с развитием остеопении/остеопороза со склонностью к переломам, деформации костей и поражение зубочелюстной системы с потерей зубов [1]. Педиатрам малоизвестно, что в клинической картине гипофосфатазии, особенно при перинатальной и инфантильной формах, ведущими могут стать неврологические нарушения, что затрудняет диагностику и своевременное начало лечения [2].

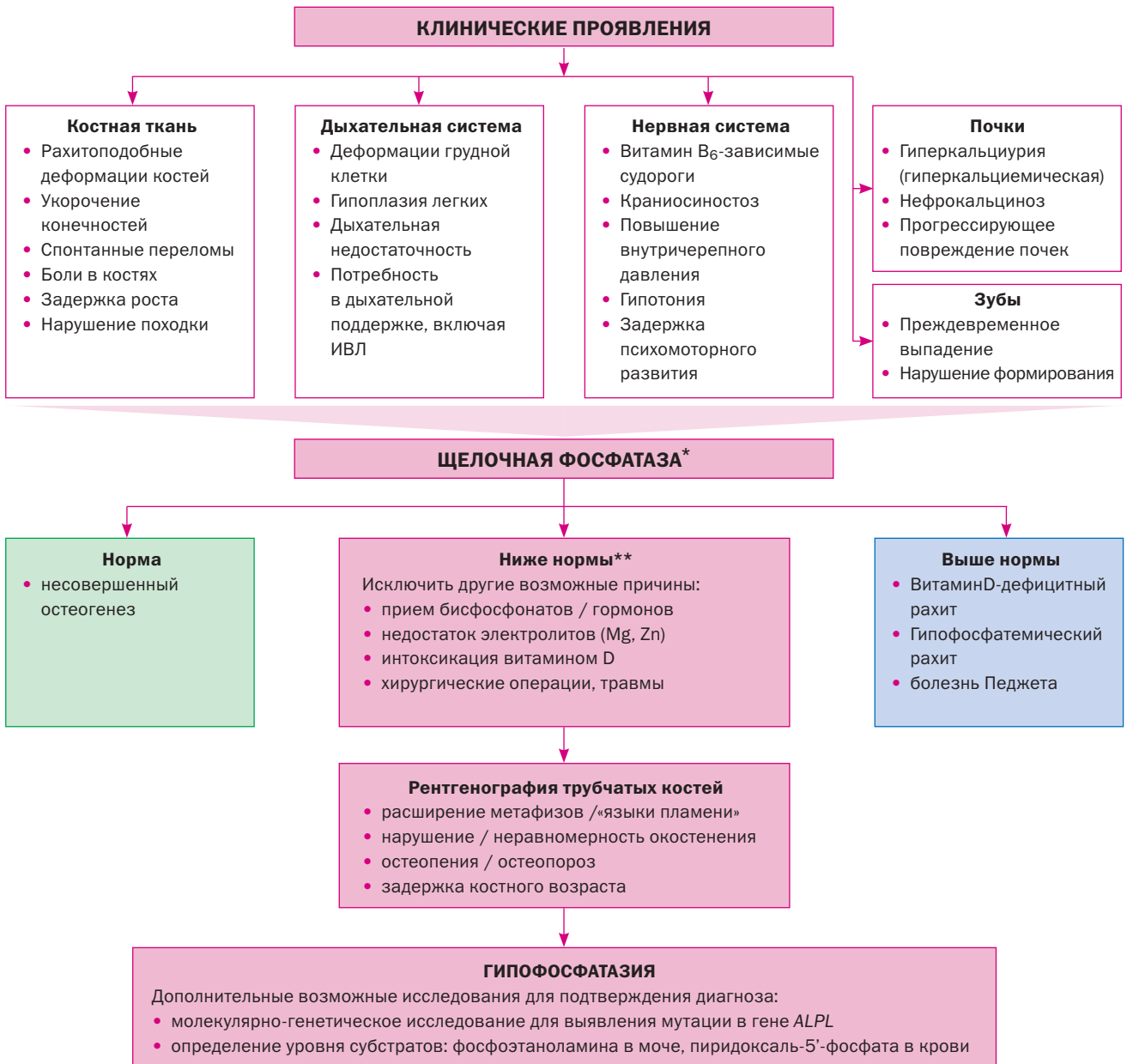
СУДОРОГИ

Патогенез развития судорог при гипофосфатазии связан с участием ЩФ в метаболизме витамина B_6 . Одним из субстратов ЩФ является пиридоксаль-5-фосфат — активный метаболит витамина B_6 и важнейший кофермент для синтеза различных трансммиттеров нервной системы.

В норме ЩФ отщепляет от циркулирующего в кровеносном русле пиридоксаль-5-фосфата фосфатную группу, в результате чего образуется более компактная молекула пиридоксала, которая способна проникать через гематоэнцефалический барьер. В цитоплазме клеток нервной системы происходит обратное присоединение фосфата и восстановление пиридоксала до пиридоксаль-5-фосфата, где он играет роль кофактора более чем для 100 апоэнзимов [3]. При гипофосфатазии в результате

Рис. 1. Диагностический алгоритм гипофосфатазии

Fig. 1. Diagnostic algorithm for hypophosphatasia



Примечание. * — диапазон нормальных значений зависит от возраста и пола пациента. ** — для подтверждения стойкого снижения активности щелочной фосфатазы требуется как минимум 2 измерения с интервалом 2 нед. ИВЛ — искусственная вентиляция легких
 Note. * — range of normal values depends on the age and sex of a patient. ** — at least 2 measurements with an interval of 2 weeks are required to confirm a persistent decrease in alkaline phosphatase activity. ИВЛ — artificial ventilation.

снижения активности ЩФ пиридоксаль-5-фосфат не способен проникать через гематоэнцефалический барьер, что приводит к дефициту витамина В₆ в центральной нервной системе и угнетению синтеза ряда нейромедиаторов, в частности гамма-аминомасляной кислоты. Этот патогенетический механизм лежит в основе развития пиридоксинзависимых судорог у пациентов с гипофосфатазией [4]. Как правило, судороги развиваются в течение первых дней жизни, характерны для наиболее тяжелых форм ГФФ — перинатальной и инфантильной, при этом стандартная противосудорожная терапия неэффективна [5]. В литературе описаны 2 случая, когда судороги при ГФФ развились до появления нарушений со стороны костной системы [5, 6]. Фиксируются тонические и/или клонические судороги, миоклонические конвульсии и эпилептические спазмы. Показатели общего анализа крови и биохимические параметры (электролиты, глюкоза, аммиак) могут быть в норме, за исключением низкой активности ЩФ. Маркеры бактериальной или вирусной инфекции в крови, моче и цереброспинальной жидкости не выявляются. На электроэнцефалограмме чаще всего регистрируется мультифокальная активность по типу гипсаритмии [7, 8].

Развитие эпилептических приступов у пациентов с ГФФ прогностически является крайне неблагоприятным признаком: так, до появления специфической терапии все пациенты погибали в возрасте до 18 месяцев жизни [2].

Пиридоксинзависимые судороги характерны для ряда заболеваний, обусловленных моногенным дефектом, — дефицита антиквитина, семейной гиперфосфатазии, пиридоксальфосфатзависимой эпилептиформной энцефалопатии, гиперпролинемии II типа и гипофосфатазии [9]. Однако, в связи с универсальным подходом к лечению — купированию приступов введением высоких доз пиридоксина — этиология подобных судорог у детей раннего возраста зачастую не подвергается анализу, что не позволяет верифицировать окончательный диагноз.

Известно, что ЩФ, помимо участия в метаболизме витамина В₆ в головном мозге и синтезе нейромедиаторов, отвечает за процесс миелинизации нервных волокон и стабилизации синапсов, а также вовлечена в процессы анаэробного гликолиза, развивающиеся при гипоксии головного мозга, оказывая влияние на метаболизм аденозинтрифосфата [10]. Такая важная роль ЩФ в развитии и функционировании нервной системы может объяснять высокую частоту поражения нервной системы у пациентов с гипофосфатазией, когда активность фермента угнетена. При этом неврологические проявления не обладают какой-либо специфичностью и часто встречаются в практике детского невролога: это судороги, задержка физического и психомоторного развития, дефицит внимания, мышечная слабость, быстрая утомляемость, внутричерепная гипертензия и другие нарушения.

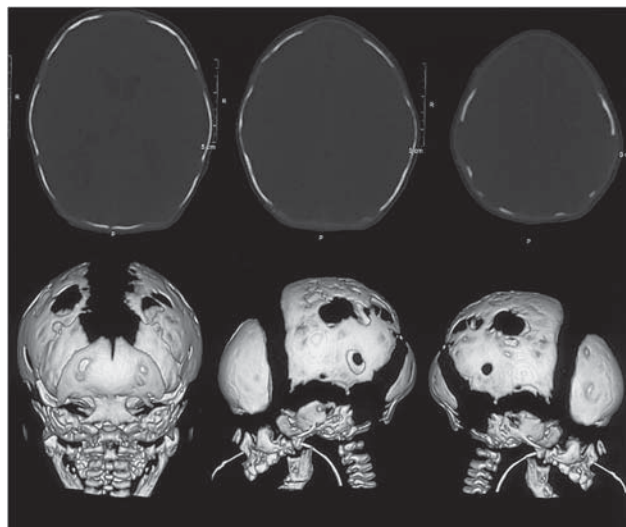
Для более глубокого понимания патогенеза гипофосфатазии и, в частности, развития осложнений со стороны нервной системы требуется дальнейшее изучение роли ЩФ в организме человека.

КРАНИОСИНОСТОЗЫ

Характерной чертой перинатальной и инфантильной форм гипофосфатазии является возникновение краниосиностозов (КС) — преждевременного закрытия одного и более черепных швов. Частота встречаемости КС при гипофосфатазии, по разным данным, составляет до 40%. Краниосиностозы возникают при инфан-

Рис. 2. 3-D компьютерная томография: множественные дефекты костей черепа у пациента с гипофосфатазией

Fig. 2. 3-D computed tomography: multiple defects of the skull bones in a patient with hypophosphatasia



тильной и детской формах болезни [11–15] и носят вторичный характер. Патоморфология развития краниосиностозов при гипофосфатазии до конца не ясна. Предположительно процесс формирования может быть связан с нарушением обмена кальция. Основа формирования КС — нарушение кальций-фосфорного обмена и формирования костей черепа. При гипофосфатазии нарушается утилизация кальция костной тканью, как следствие, возникает гиперкальциемия, что клинически проявляется очагами эктопической кальцификации. Чаще всего страдают почки (нефрокальциноз), но очаги могут быть любой локализации. Накопление кальция может происходить в том числе в швах черепа, что вызывает их преждевременное закрытие. При снижении активности тканевой неспецифической щелочной фосфатазы нарушается минерализация костей черепа (рис. 2), формирование кристаллов гидроксиапатита с последующей патологической фиксацией черепных швов. [16]. В связи с этим в большинстве описанных случаев КС при гипофосфатазии сильно варьировал возраст ребенка к моменту выявления патологии швов. Реже специфические для КС деформации черепа отмечаются с рождения, средний возраст выявления патологии — 37 мес [13, 14, 17].

КС при гипофосфатазии отличаются рядом особенностей:

- неспецифичностью поражения: манифестация заболевания может проявиться синостозированием любого черепного шва;
- прогрессирующим течением заболевания: даже при манифестации с одного черепного шва отмечается постепенное закрытие 2 и более швов вплоть до формирования панкраниосиностоза;
- вариабельностью клинических проявлений: функциональным исходом краниосиностоза является краниосиностоз с формированием краниоцеребральной диспропорции. Возрастающее при этом внутричерепное давление вызывает гипертензионный синдром, синдром малой задней черепной ямки с исходом в аномалию Киари I типа;
- прогрессирующим течением: в ряде случаев отмечается манифестация КС после короткого периода неврологической симптоматики.

Говоря более подробно о перечисленных особенностях, стоит отметить, что общее количество выявленных КС при гипофосфатазии небольшое и ограничивается несколькими сериями. В одном из наблюдений описано 20 пациентов, у 7 из них выявлен КС. У одного пациента авторы указывали на внутриутробное развитие КС с формированием характерной деформации черепа. Еще у двоих пациентов синостоз сагиттального шва был верифицирован в 1 и 3 мес жизни соответственно. В остальных случаях КС был выявлен куда в более позднем возрасте — 13–49 мес и носил характер поражения двух черепных швов. У 5 из этих пациентов развилась краниocereбральная диспропорция, что потребовало хирургической коррекции. Стоит отметить, что в двух случаях проводились множественные оперативные вмешательства, что было связано с постепенным вовлечением все большего числа черепных швов, формированием аномалии Киари I типа с соответствующей клинической картиной. На данный момент период наблюдения составляет от 28 мес до 18 лет. У 4 из 7 пациентов уже синостозированы сагиттальный, коронарный и лямбдовидный швы, что также говорит о прогрессирующем течении заболевания вне зависимости от проводимой оперативной коррекции [13]. В литературе описаны случаи выявления КС даже несмотря на проведение ферментозаместительной терапии препаратом асфотаза альфа, что может быть связано в том числе с отсутствием ранней диагностики КС (до начала лечения), поздним началом ферментозаместительной терапии, сложностями подбора поддерживающей терапии — назначением кальцитонина, высоких доз витамина D и препаратов кальция, что может только ухудшить проявления гипофосфатазии [12, 18].

Авторами другой серии описываются 4 пациента в возрасте от 8 до 66 мес (средний возраст 35 мес). Ни в одной серии не указывается на формирование специфической для КС деформации черепа. Тем не менее клиническая картина заболевания представляется краниocereбральной диспропорцией с гипертензионным синдромом. Мальформация Киари I типа в этой серии выявлена у одного пациента. Как и в предыдущем наблюдении, у пациентов более старшего возраста отмечается поражение нескольких черепных швов: у 1 — 3 шва, у 3 — 2. Всем пациентам в этой серии выполнялись краниокорректирующие операции [14].

Во всех описанных случаях ведущим проявлением краниocereбральной диспропорции являлся гипертензионный синдром. При его развитии появляются жалобы на частые интенсивные головные боли, рвоту на высоте головной боли, психопатические нарушения (задержка развития, снижение когнитивных функций, агрессивность и эмоциональная лабильность). Специфическим признаком внутричерепной гипертензии является отек диска зрительного нерва [13, 14, 17].

Известны три основные причины повышения внутричерепного давления при формировании краниосиностаза у пациентов с ГФФ:

- формирование краниocereбральной диспропорции за счет ограничения роста черепа при КС;
- нарушение ликвородинамики за счет мальформации Киари;
- стеноз отверстия основания черепа за счет утолщения костной ткани, что может вызывать нарушение оттока крови и приводить к венозной гипертензии.

На данный момент существует несколько принципиальных методов коррекции КС — малоинвазивные суртэктомии, открытые реконструктивные вмешательства

и дистракционный остеогенез. Учитывая прогрессивный характер течения и поздний возраст манифестации заболевания, малоинвазивные методы коррекции КС при данной патологии являются неэффективными. При выполнении открытых реконструктивных вмешательств необходимо учитывать имеющиеся у пациента проблемы формирования костной ткани, в частности возникновение участков гидроксиапатита в области пролиферации остеобластов. Медленная оссификация дефектов черепа, неизбежно возникающих после выполнения эффективной краниокоррекции, может вызывать значительные трудности. Также важным аспектом является возможное развитие стеноза не вовлеченных ранее в патологический процесс швов, что может потребовать повторного оперативного лечения [13]. Учитывая вышеперечисленные факторы, одним из перспективных методов лечения краниocereбральной диспропорции у пациентов с ГФФ является краниальная дистракция. Несомненным ее преимуществом является остеогенез в области растяжения и обеспечение наибольшего прироста интракраниального объема.

Таким образом, пациенты с ГФФ должны получить консультацию невролога, а при выявлении повышенного внутричерепного давления должны быть направлены к нейрохирургу с целью решения вопроса о тактике ведения и возможном оперативном вмешательстве. На данный момент нерешенным остается вопрос о сроках выполнения оперативного вмешательства, что также является предметом дальнейших исследований.

Диагностика краниосиностозов

Первичным звеном диагностики являются педиатры и неврологи. При возникновении подозрений на наличие у пациента повышенного внутричерепного давления целесообразны выполнение любого доступного метода нейровизуализации, а также консультация нейрохирурга.

До настоящего момента «золотым стандартом» в диагностике поражений черепных швов является компьютерная томография. Она позволяет не только точно верифицировать пораженный шов, но и оценить другие признаки формирующейся краниocereбральной диспропорции (истончение костей черепа, рисунок «пальцевых вдавлений»). Информативным при выполнении компьютерной томографии является выявление кальцификации участков твердой мозговой оболочки, что также патогномично для гипофосфатазии [17].

Существенным минусом рентгенологических методов диагностики является лучевая нагрузка. С целью ее уменьшения пациентам раннего возраста возможно выполнение нейросонографии с визуализацией черепных швов и определением диастаза между костями черепа. При невозможности визуализации черепного шва либо выявлении значительной асимметрии между парными швами рекомендована консультация нейрохирурга. Наименее информативным при КС методом нейровизуализации является магнитно-резонансная томография, которая не позволяет выявить пораженный шов, но с помощью которой можно оценить положение миндалин мозжечка относительно большого затылочного отверстия, сопутствующее нарушение ликвородинамики, деформацию ликворосодержащих пространств (желудочки мозга, цистерны основания черепа и субарахноидальные пространства). Немаловажным критерием оценки клинического состояния пациента является нейроофтальмологический статус — выявление отека диска зрительного нерва.

Сложности в диагностике гипофосфатазии

В соответствии с международными и российскими клиническими рекомендациями по ведению пациентов с ГФФ, наличие клинических проявлений заболевания в сочетании со стойким снижением активности ЩФ является достаточным основанием для постановки диагноза [19, 20].

Повсеместной и крайне важной проблемой остается отсутствие осведомленности врачей, что активность ЩФ зависит от возраста и пола пациента. Важно обращать внимание не только на верхнюю, но и на нижнюю границу нормы, которая тем выше, чем активнее процессы роста ребенка и накопления костной массы [21]. Задача клинических лабораторий — калибровка биохимических анализаторов для предоставления корректных значений активности фермента относительно верхних и нижних границ нормы. Только при этом условии врач сможет адекватно оценить значение активности ЩФ и заподозрить диагноз гипофосфатазии при проведении дифференциальной диагностики.

Уровень активности ЩФ подвержен колебаниям и может значительно меняться — как в сторону повышения (синдром холестаза, алиментарный рахит, болезнь Педжета, гипофосфатемический рахит, заживление переломов), так и понижения (онкологические заболевания, интоксикация витамином D, лечение глюкокортикоидами, бисфосфонатами, хирургические операции, голодание и пр.) [15]. Для корректной оценки значения необходимо измерять ЩФ в динамике — не менее 2 раз с интервалом 1–2 нед.

Несмотря на то, что снижение активности ЩФ является обязательным условием для развития заболевания, в реальной клинической практике не всегда прослеживается четкая корреляция между степенью снижения активности ЩФ и тяжестью клинических проявлений ГФФ.

При интерпретации низкой активности ЩФ важно сопоставлять ее с другими симптомами — темповой задержкой психоречевого и физического развития, судорогами (особенно фармакорезистентными) и другими нарушениями нервной системы и поражением костей (рахитоподобными деформациями).

Для дополнительного подтверждения диагноза всем пациентам проводят генетическое исследование для выявления мутации в гене *ALPL*. На данный момент описано более 350 мутаций, и их число по мере выявления и обследования новых пациентов с каждым годом растет [22]. При этом не у всех пациентов удается обнаружить мутацию в гене *ALPL* с применением стандартного метода секвенирования. В такой ситуации для уточнения диагноза может быть показано проведение полноэкзомного секвенирования. Этот метод имеет большую информативность в сравнении

с исследованием только одного гена или группы генов (генетические панели).

Наследование мутации может происходить как по аутосомно-доминантному, так и аутосомно-рецессивному пути [23], что приводит к широкому спектру выявляемых генотипических вариантов, и одним из открытых вопросов остается корреляция между генотипом и фенотипом пациентов с ГФФ.

ЗАКЛЮЧЕНИЕ

Исторически изучение ГФФ проводилось с позиции нарушения минерализации костной ткани, а основным осложнением заболевания было принято считать поражение опорно-двигательного аппарата. При дальнейшем изучении роли ЩФ в организме человека и накоплении опыта наблюдения пациентов с ГФФ стали очевидны другие системные проявления заболевания, в том числе неврологические, которые регистрируют примерно у 25% пациентов с ГФФ в педиатрической популяции. Таким образом, диагностика и последующее ведение этих пациентов является задачей мультидисциплинарной.

Каждый пациент с ГФФ, сопровождающейся неврологическими проявлениями, должен быть проконсультирован по показаниям профильными специалистами — неврологом, эпилептологом, клиническим генетиком, психологом, окулистом, нейрохирургом. В зависимости от выявленных нарушений проводится индивидуальный выбор тактики ведения, а именно назначение специфической терапии, решение вопроса об оперативном лечении, необходимости инициации ферментозаместительной терапии.

В случае затруднений при постановке диагноза и выбора метода лечения решения должны приниматься врачебным консилиумом.

ИСТОЧНИК ФИНАНСИРОВАНИЯ

Не указан.

КОНФЛИКТ ИНТЕРЕСОВ

Авторы декларируют отсутствие конфликтов интересов, связанных с публикацией настоящей статьи.

ORCID

Л.М. Кузенкова

<https://orcid.org/0000-0001-8077-5313>

Т.В. Маргиева

<https://orcid.org/0000-0002-2395-1322>

Л.А. Сатанин

<https://orcid.org/0000-0003-2051-1855>

В.П. Иванов

<https://orcid.org/0000-0002-1009-4077>

А.В. Ким

<https://orcid.org/0000-0002-6219-7270>

СПИСОК ЛИТЕРАТУРЫ

1. Whyte MP. Physiological role of alkaline phosphatase explored in hypophosphatasia. *Ann N Y Acad Sci.* 2010;1192:190–200. doi: 10.1111/j.1749-6632.2010.05387.x.
2. Taketani T. Neurological symptoms of hypophosphatasia. *Subcell Biochem.* 2015;76:309–322. doi: 10.1007/978-94-017-7197-9_14.
3. Coburn SP, Whyte MP. Role of phosphatases in the regulation of vitamin B-6 metabolism in hypophosphatasia and other disorders. In: Leklem JE, Reynolds RD, editors. *Clinical and physiological applications of vitamin B-6.* New York, USA: AR Liss; 1988. pp. 65–93.
4. Surtees R, Mills P, Clayton P. Inborn errors affecting vitamin B6 metabolism. *Future Neurol.* 2006;1(5):615–620. doi: 10.2217/14796708.1.5.615.
5. Baumgartner-Sigl S, Haberlandt E, Mumm S, et al. Pyridoxine-responsive seizures as the first symptom of infantile hypophosphatasia caused by two novel missense mutations (c.677T>C, p.M226T; c.1112C>T, p.T371I) of the tissue-nonspecific alkaline phosphatase gene. *Bone.* 2007;40(6):1655–1661. doi: 10.1016/j.bone.2007.01.020.
6. Belachew D, Kazmerski T, Libman I, et al. Infantile hypophosphatasia secondary to a novel compound heterozygous

- mutation presenting with pyridoxine-responsive seizures. *JIMD Rep.* 2013;11:17–24. doi: 10.1007/8904_2013_217.
7. Yamamoto H, Sasamoto Y, Miyamoto Y, et al. A successful treatment with pyridoxal phosphate for West syndrome in hypophosphatasia. *Pediatr Neurol.* 2004;30(3):216–218. doi: 10.1016/j.pediatrneurol.2003.08.003.
8. Fukazawa M, Tezuka J, Sasazuki M, et al. Infantile hypophosphatasia combined with vitamin B6-responsive seizures and reticular formation lesions on magnetic resonance imaging: a case report. *Brain Dev.* 2018;40(2):140–144. doi: 10.1016/j.braindev.2017.07.015.
9. van Karnebeek CD, Jaggumantri S. Current treatment and management of pyridoxine-dependent epilepsy. *Curr Treat Options Neurol.* 2015;17(2):335. doi: 10.1007/s11940-014-0335-0.
10. Diez-Zaera M, Diaz-Hernandez JI, Hernandez-Alvarez E, et al. Tissue-nonspecific alkaline phosphatase promotes axonal growth of hippocampal neurons. *Mol Biol Cell.* 2011;22(7):1014–1024. doi: 10.1091/mbc.E10-09-0740.
11. Mornet E. Hypophosphatasia. *Metabolism.* 2018;82:142–155. doi: 10.1016/j.metabol.2017.08.013.
12. Bianchi ML. Hypophosphatasia: an overview of the disease and its treatment. *Osteoporos Int.* 2015;26(12):2743–2757. doi: 10.1007/s00198-015-3272-1.
13. Collmann H, Mornet E, Gattenlöhner S, et al. Neurosurgical aspects of childhood hypophosphatasia. *Childs Nerv Syst.* 2008;25(2):217–223. doi: 10.1007/s00381-008-0708-3.
14. Kosnik-Infinger L, Gendron C, Gordon CB, et al. Enzyme replacement therapy for congenital hypophosphatasia allows for surgical treatment of related complex craniosynostosis: a case series. *Neurosurg Focus.* 2015;38(5):E10. doi: 10.3171/2015.2.FOCUS14847.
15. Whyte MP. Hypophosphatasia - aetiology, nosology, pathogenesis, diagnosis and treatment. *Nat Rev Endocrinol.* 2016;12(4):233–246. doi: 10.1038/nrendo.2016.14.
16. Durussel J, Liu J, Campbell C, et al. Bone mineralization-dependent craniosynostosis and craniofacial shape abnormalities in the mouse model of infantile hypophosphatasia. *Dev Dyn.* 2016;245(2):175–182. doi: 10.1002/dvdy.24370.
17. Poryo M, Meyer S, Eymann R, et al. Clinical images: a cloudy skull — hypophosphatasia as reason for copper-beaten skull. *Neuropediatrics.* 2016;47(6):410–411. doi: 10.1055/s-0036-1593532.
18. Linglart A, Biosse-Duplan M. Hypophosphatasia. *Curr Osteoporos Rep.* 2016;14(3):95–105. doi: 10.1007/s11914-016-0309-0.
19. Баранов А.А., Намазова-Баранова Л.С., Савостьянов К.В., и др. Клинические рекомендации по диагностике и лечению гипофосфатазии у детей // *Педиатрическая фармакология.* — 2016. — Т.13. — №6 — С. 539–543. [Baranov AA, Namazova-Baranova LS, Savostianov KV, et al. Clinical recommendation to the diagnostics and treatment of hypophosphatasia in children. *Pediatric pharmacology.* 2016;13(6):539–543. (In Russ).] doi: 10.15690/pf.v13i6.1665.
20. Kishnani PS, Rush ET, Arundel P, et al. Monitoring guidance for patients with hypophosphatasia treated with asfotase alfa. *Mol Genet Metab.* 2017;122(1–2):4–17. doi: 10.1016/j.ymgme.2017.07.010.
21. Colantonio DA, Kyriakopoulou L, Chan MK, et al. Closing the gaps in pediatric laboratory reference intervals: a CALIPER database of 40 biochemical markers in a healthy and multiethnic population of children. *Clin Chem.* 2012;58(5):854–868. doi: 10.1373/clinchem.2011.177741.
22. [sesep.uvsq.fr](http://www.sesep.uvsq.fr) [Internet]. ALPL mutations database. Hypophosphatasia (MIM 146300, 241500, 241510) [cited 2018 May 15]. available from: http://www.sesep.uvsq.fr/03_hypo_mutations.php.
23. Mornet E, Yvard A, Taillandier A, et al. A molecular-based estimation of the prevalence of hypophosphatasia in the European population. *Ann Hum Genet.* 2011;75(3):439–445. doi: 10.1111/j.1469-1809.2011.00642.x.